MEDIZIN

Glaube an die Superröhre

Untersuchungen mit neuartigen Kombinationstomografen gelten als Boommarkt der Zukunft. Doch Ärzte warnen vor einem unkritischen Einsatz der Geräte.

Seit die Ärzte vor sieben Jahren seinen Prostatakrebs besiegten, ist Wilhelm J., 67, aus Frankfurt auf der Hut. Sollte der Krebs je zurückkehren, will er das so früh wissen wie irgend möglich.

Als vor einem halben Jahr der Tumormarker PSA zu steigen begann, wusste er deshalb sofort, was zu tun war: Ein PET-CT sollten die Ärzte machen. Diese Kombination aus Positronenemissions- und Computertomografie gilt als Nonplusultra der Tumordiagnostik – nicht nur bei Prostata-, sondern auch bei Brust-, Lungen-, Hirn-, Darm-, Magen- und allerlei anderen Tumoren. Auf Kongressen und in Fachblättern wird das Verfahren aufs Höchste gepriesen. Selbsthilfegruppen fordern die uneingeschränkte Kostenübernahme durch die Kassen. Und Radiologen und Nuklearmediziner bestärken sie darin.

PET und CT sollen sich bei dem Kombigerät gegenseitig ergänzen: Der Computertomograf kann zwar sehr genau erkennen, wo vergrößerte Lymphknoten oder eine verdächtige Geschwulst sitzen. Dafür, ob es sich aber tatsächlich um Krebs handelt, ist der CT blind. Das wiederum vermag das PET-Gerät zu entscheiden. Denn es macht sichtbar, wo sich ein radioaktives Kontrastmittel anreichert, das dem Patienten gespritzt wird – nämlich bevorzugt in den besonders stoffwechselaktiven Krebszellen.

So weit die Theorie. Im PET-CT der Beckenregion jedoch, das Wilhelm J. anfertigen ließ, zeigten sich keinerlei verdächtig strahlende Areale. Der Patient wiegte sich in Sicherheit – zu Unrecht, wie sich wenig später offenbarte. Die Lymphknotenmetastasen hatten bereits zu wuchern begonnen, aber das Gerät konnte sie noch nicht sehen.

„Das PET-CT ist eben nicht in jedem Fall das ideale Verfahren“, sagt Stefan Schönberg, Direktor des Instituts für Klinische Radiologie und Nuklearmedizin am Universitätsklinikum Mannheim. „Bei J. wurde die Untersuchung einfach zu früh durchgeführt.“ Und auch das Fachblatt „New England Journal of Medicine“ warnt vor dem unkritischen Gebrauch der Hightech-Bildgebung: „Die ausgezeichnete Abbildung von Körperstrukturen und -funktionen hat viele Ärzte blind gemacht für die Grenzen dieser Diagnostik und den möglichen Schaden, der dadurch entstehen kann.“ Ein falscher Einsatz produziere nicht nur unsinnig hohe Kosten, er könne auch Patienten und Ärzte gefährlich in die Irre führen.

Dennoch gilt das Geschäft mit dem PET-CT als Markt mit großer Zukunft. Rund 2,5 Millionen Euro kostet eine der Riesenröhren, bis zu 2000 Euro lassen sich dann pro Untersuchung abrechnen. Etwa 65 Geräte stehen bereits in deutschen Kliniken und Praxen. Und es dürften bald mehr werden: Junge Radiologen sehen ihre Chance darin, zusätzlich noch den Facharzt für Nuklearmedizin zu machen – mit dem sie, anders als mit dem Facharzt für Radiologie, in großen Teilen Deutschlands Niederlassungsfreiheit genießen. Das PET-CT-Gerät dient ihnen dann als Business-Modell.

Dabei müssen die gesetzlichen Krankenkassen die Untersuchung bislang eigentlich nur in einem einzigen Fall bezahlen: wenn es festzustellen gilt, ob es sich bei einem Herd in der Lunge um Krebs handelt oder nicht. Mitunter handelt es sich zum Beispiel einfach nur um eine alte Tuberkulose-Narbe, wie sie viele Menschen der Kriegsgeneration in sich tragen. „Hier kann das PET-CT vielen Patienten eine schlimme Operation ersparen“, sagt Schönberg.

Bei 14 weiteren Diagnosen wurde das Institut für Qualität und Wirtschaftlichkeit im Gesundheitswesen (IQWiG) beauftragt, den Nutzen der Methode zu prüfen. In zwei Fällen gab das Institut sein Urteil bereits ab – es fiel ernüchternd aus: Ein Nutzen sei bisher nicht ausreichend belegt. Ähnliche Ergebnisse sind auch für die meisten anderen Diagnosen zu erwarten – denn hochwertige Studien zum Thema gibt es kaum.

Stefan Lange, stellvertretender Leiter des IQWiG, plädiert deshalb dafür, PET-CT vorerst nur an hochspezialisierten Zentren und möglichst im Rahmen von Studien durchzuführen. In Mannheim etwa entscheidet nie ein einzelner Arzt, sondern stets ein ganzes Team, ob ein PET-CT notwendig ist.

Die Realität jedoch sieht anders aus. Längst hat sich in den Köpfen von Ärzten und Patienten der Glaube festgesetzt, dass die neue Superröhre grundsätzlich etwas Gutes ist. Ob sie im Einzelfall wirklich nötig ist, wird oft nicht hinterfragt.

„Vor allem die Brustkrebs-Selbsthilfegruppen propagieren das Gerät energisch“, sagt Frederik Wenz, Direktor der Klinik für Strahlentherapie am Universitätsklinikum Mannheim. „Auch Patientinnen, bei denen eine solche Untersuchung vollkommen überflüssig ist, sind dann mitunter so verunsichert, dass sie ihren Arzt unter Druck setzen.“

Immer häufiger geben die Krankenkassen inzwischen diesem Druck nach. Bei der Techniker beispielsweise stapeln sich inzwischen die Anträge auf Kostenübernahme. „Wir haben da großen Handlungsdruck“, berichtet Klaus Rupp, Fachbereichsleiter Versorgungsmanagement.

Seine Kasse bietet das PET-CT jetzt bei Brust-, Darm- und Lymphdrüsenkrebs als freiwillige Leistung an. Eines endgültigen Beweises, dass dies für die Patienten auch von Nutzen ist, bedürfe es dafür nicht.

VERONIKA HACKENBROCH

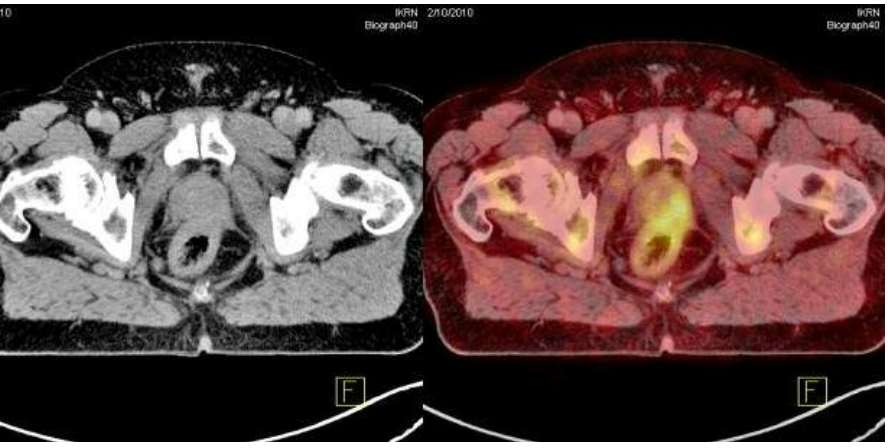

TIM WEGNER

CT- und PET-CT-Bild eines Prostata-Karzinoms, PET-CT-Gerät: *„Viele Ärzte sind blind für die Grenzen und den möglichen Schaden“*